BIEN
ANIMAL MEDICAL CENTER

<병원제공용> 자료는 수의사 선생님들께서
진료에 참고될 자료를 선별하여 정보를 제공해 드리는 것을 목적으로 합니다.
자료 내용 수정 및 2차 가공, 배포를 금지합니다.

ISCAID 개 농피증 항균제 사용 가이드라인 (1)

비엔동물전문의료센터
피부클리닉

7

비엔 피부 클리닉 월간지 25년 7월호

Received: 27 September 2024 | Accepted: 17 March 2025
DOI: 10.1111/vde.13342

GUIDELINES

Veterinary Dermatology

Antimicrobial use guidelines for canine pyoderma by the International Society for Companion Animal Infectious Diseases (ISCAID)

Anette Loeffler[1] | Christine L. Cain[2] | Lluís Ferrer[3] | Koji Nishifuji[4] | Katarina Varjonen[5] | Mark G. Papich[6] | Luca Guardabassi[7] | Siân M. Frosini[1] | Emi N. Barker[8] | J. Scott Weese[9]

이번 월간지에서는 2025년 5월 International Society for Companion Animal Infectious Diseases (ISCAID)에서 발표한 개 농피증에서의 항생제 사용에 대한 가이드라인을 소개하고자 합니다.

Background

농피증 (pyoderma, bacterial skin infection)은 개에서 흔히 발생하며, 항생제 처방 원인의 4위 안에 들 정도로 빈도가 높습니다. 부적절한 항생제 사용을 줄이고, 항생제 내성 확산 억제가 필요한 상황에서 피부는 진단 및 국소 항균 치료가 용이하다는 점에서 항생제 내성 관리(Antimicrobial Stewardship)의 중요한 기회를 제공합니다. 본 가이드라인은 개 농피증 치료의 실용적인 치료 권고안을 제공하고, 치료 기간, 항생제 선택, 용량 결정 등 이전 권고안을 수정하여 합리적인 항생제 사용을 촉진하고자 합니다.

개 농피증의 유형과 세균

세균성 피부 감염이 매우 다양한 임상증상을 나타내기 때문에 일관되지 않은 용어들이 사용되어왔습니다. 본 가이드라인에서는 조직학적 감염 깊이에 따라 표면성(surface), 표재성(superficial), 심부성(deep) 농피증으로 구분하였으며, 이 분류는 적절한 치료법을 선택하는데 도움이 됩니다. [Fig 1.]

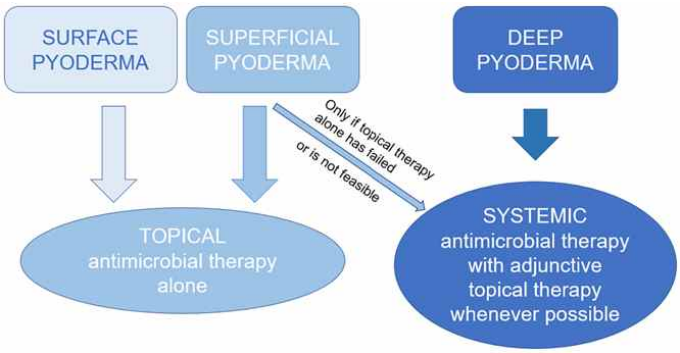

[Fig 1. 감염 깊이에 따른 개 농피증의 조직학적 분류와 이에 따른 권장 치료법]

표면성, 표재성, 심부성 농피증은 병변 종류와 분포를 종합하여 구분하지만 이를 특정 짓는 단일 병변은 없기 때문에 임상 증상만으로 감별하기 어려운 경우가 있습니다. 예를 들어, 표면성 농피증인 pyotraumatic dermatitis와 심부성 농피증인 pyotraumatic folliculitis/furunculosis는 매우 유사하게 보일 수 있으며, 이들이 별개의 질환인지, 동일 질환의 중증도 차이인지도 논쟁의 여지가 있습니다. 마찬가지로, 표면성 피부염인 lip-fold intertrigo, 표재성 농피증인 mucocutaneous pyoderma, 비감염성 면역매개 질환인 mucocutaneous lupus erythematosus의 병변들은 서로 유사하거나 중첩될 수 있습니다. 따라서 초기에는 국소 항균 치료를 통해 감염을 우선적으로 관리하고, 이후 재평가하는 단계적 접근법이 효과적인 방법이 될 수 있습니다. 병변이 지속되거나 다른 감별 진단이 필요할 경우에는 조직검사를 통한 병리조직학적 평가를 고려할 수 있습니다.

포도상구균(Staphylococci)은 개의 농피증에서 주요한 세균 병원체입니다. 캐나다에서 시행된 후향적 연구에 따르면, 1994년부터 2013년 사이 개 피부에서 채취한 세균 배양 결과의 76.8%가 포도상구균이었으며, 그 뒤를 이어 연쇄상구균(streptoccci) 8.7%, 녹농균(*Pseudomonas aeruginosa*) 4.4%, 대장균(*Escherichia coli*) 4.2% 순이었습니다. 포도상구균 중에서도 *S. pseudintermedius*가 모든 유형의 개 농피증에서 메티실린 감수성 여부와 관계없이 90% 이상에서 검출되며, 특히 표재성 농피증에서는 더욱 높은 비율로 나타납니다.

진단적 접근 및 검사법

항생제 처방에 앞서 세 단계 접근법을 적용하면, 부적절한 항생제 사용을 줄이고, 더 신속하고 성공적인 치료 결과를 도출하며, 재발을 방지하는 데 도움이 될 수 있습니다. [Fig 2.]

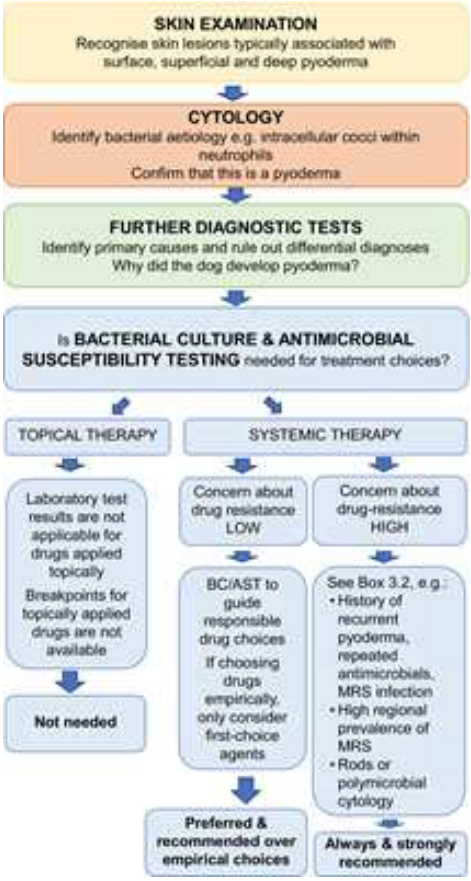

[Fig 2. 개 농피증의 진단적 접근]

1. 피부 검사

피부는 시진과 검체 채취가 특히 용이한 장기입니다. 병변의 범위와 분포를 정확히 파악하기 위해 피부 전체를 모두 검사해야 합니다. 병변을 정확히 평가하기 위해 털을 다듬어야 하는 경우 샘플링 전 병변 손상을 줄이기 위해 클리퍼보다는 가위 사용이 권장됩니다.

2. 세포 검사

농피증이 의심되는 모든 환자에서 반드시 세포 검사를 통한 세균 감염 여부를 확인해야 합니다. 개의 표재성 농피증에서 세포 내 탐식된 구균과 호중구가 검출된 경우 세포 검사의 진단적 민감도는 93%로 평가된 바 있습니다.

농피증에서 보이는 피부 병변 중 다수는 비감염성 질환에서도 나타나므로, 항생제를 선택하기 전에 반드시 세균을 확인하는 것이 중요합니다. 예를 들어, 개의 superficial bacterial folliculitis의 특징적인 병변인 농포(pustule)는 무균성 면역매개 질환인 pemphigus foliaceus 초기 병변에서도 나타날 수 있습니다. 마찬가지로, 발진(papule)과 발적(erythema)은 개의 아토피성 피부염에서도 흔하게 관찰되는 병변입니다.

√ 세포 검사의 장점
- 외부검사 의뢰 없이 병원 내에서 최소한의 시간과 비용으로 빠르게 결과를 확인할 수 있습니다.
- Diff-Quik 등 간편한 염색법을 통해 검사 가능합니다.
- 농피증을 진단하고 국소 또는 전신 항생제 치료가 필요한지 판단할 수 있습니다. (일반적으로 호중구 내에 구균 또는 간균 확인)
- 임상증상이 유사하나 다른 기전을 가진 질환들과 감별할 수 있습니다. (예: *Malassezia* dermatitis, sterile granulomatous skin diseases, pemphigus foliaceus 등)
- 세균 배양검사 결과를 해석하는 데 필요합니다. 특히 여러 세균이 검출된 경우, 실제로 관련된 세균이 배양되었는지 확인하는 데 도움이 됩니다.
- 치료 반응을 모니터링하고 감염이 완전히 개선되었는지 확인하는 데 도움이 됩니다.

세포 검사 시 첫 번째로, 정성적으로 박테리아의 존재 여부, 형태 (구균, 간균), 그리고 염증 세포의 존재 여부를 평가합니다. 포도상구균에 의한 농피증 병변에서는 일반적으로 호중구나 대식세포 내에서 구균이 관찰되며, 각질 세포가 함께 확인될 수 있습니다. (Fig 3.) 두 번째로, 세균의 검출량을 통해 임상적 관련성을 평가할 수 있습니다. 채취 부위에 따라 정상 피부에서도 소수의 세균이 관찰될 수 있습니다. 감염 확진에 필요한 세균 수가 정해져 있지는 않으며, 본 가이드라인에서는 아래와 같은 소견이 농피증을 지시한다고 제안합니다.

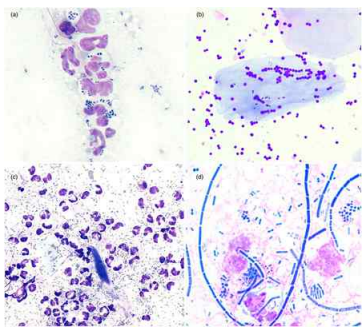

- 세포 내 세균
- nuclear streaming (세포가 파열되면서 핵 내용물이 가는 실처럼 보이는 것)과 함께 관찰되는 세균
- 세균 과증식 (bacterial overgrowth); 염증세포 없이 병변에서 다수의 세균이 관찰되는 경우

그러나 표재성 농피증에서 세포 검사의 민감도가 93%로, 구균 관찰되지 않는다고 해서 완전히 배제할 수는 없습니다. 심부성 농피증의 경우, 표면에서 실시한 검사에서 세균의 존재 여부는 진단에 큰 의미가 없습니다. 또한 간균, 말라세지아 등과 같은 혼합 감염을 파악하는 것은 치료 결정(예: 항진균제 병용 여부 결정)에 중요하며, 우세한 세균 형태를 확인하는 것은 세균 배양 및 항생제 감수성 검사 결과를 해석하는 데 필수적입니다.

3. 기저의 1차 원인 파악

농피증은 항상 기저에 존재하는 일차적인 원인에 의해 이차적으로 발생하기 때문에 첫 발생 시 기저 원인을 파악해야 합니다.

대부분 개는 상재균으로 포도상구균을 지니고 있으며, 기저 요인에 의해 피부 장벽이 손상되었을 때 감염이 발생합니다. 농피증의 발병 기전은 완전히 밝혀지지 않았지만, 연구에 따르면 피부 감염에 관여하는 *Staphylococcus pseudintermedius* 균주는 서로 구분되지 않으며, 정상 상재균에서 유래했을 가능성이 높은 것으로 나타났습니다. 원인이 명확하게 확인되지 않더라도 감염을 유발하는 일차적인 원인은 반드시 존재하며, **'특발성(idiopathic)' 또는 '일차성(primary)' 농피증이라는 개념은 받아들여지지 않습니다.**

질병 그룹	질병
알레르기성 피부염	아토피성 피부염 (Atopic dermatiits)
	식이 알레르기 (Adverse food reaction)
	벼룩 과민반응 (Flea bite hypersensitivity)
외부 기생충	개선충증 (Sarcoptic mange)
	모낭충증 (Demodicosis)
	케일레티엘라증 (Cheyletiellosis)
감염성 질환	피부사상균증 (Dermatophytosis)
	레이쉬마니아증 (Leishmaniosis)
내분비 질환	갑상선 기능 저하증 (Hypothyroidism)
	쿠싱 증후군 (Hyperadrenocorticism)
	성 호르몬 불균형 (Sex hormone imbalances)
자가면역 질환	낙엽성 천포창 (Pemphigus foliaceus)
모낭 이형성	색소 희석 탈모증 (Color dilution alopecia)
각화 이상	어린선 (Ichthyosis)
기타	피지선염 (Sebaceous adenitis)
	턱드름 (Acne)

[Table 1.]

외상 (예: 찰과상, 상처, 마찰, 만성 압박)은 세균 감염을 유발하는 가장 흔한 일차 원인지만, 외부 기생충 감염과 아토피성 피부 질환은 한 회고적 연구에서 약 80%를 차지할 정도로 소동물 임상에서 가장 문제가 되는 원인입니다. 이 외에도 각화 이상, 내분비 질환 및 종양과 같은 전신 질환은 피부의 구조적, 면역학적 변화를 초래하여 이차적인 농피증을 유발할 수 있습니다. [Table 1] 따라서 철저한 병력 청취, 피부 기본 검사 및 필요 시 호르몬 검사, 전신 상태를 평가해야 합니다.

1) 세균 배양 및 항생제 감수성 검사

경구 항생제 고려 시 경험적 처방보다 세균 배양 및 항생제 감수성 검사 실시가 항상 권장됩니다. 특히, 최근 혹은 빈번하게 항생제 사용 병력이 있는 등 **일반적인 경험적 항생제에 내성 가능성이 높은 경우, 이전에 메티실린 내성 *Staphylococcus pseudintermedius* (MRSP), *S. aureus* (MRSA) or *S. coagulans* (MRSC) (이전 명칭 *S. schleiferi*)가 분리된 적 있는 경우, 내성 유병률이 높은 지역이나 병원의 경우** 검사가 강력히 권장됩니다. 세균 배양 및 항생제 감수성 검사를 올바르게 해석하기 위해 항상 세포 검사와 함께 수행되어야 하며, 정상 피부에서 채취하더라도 종종 상재균으로 존재하는 세균이 배양되므로 농피증을 진단하거나 배제하는 목적으로 실시하지 않습니다.

▶ 세균 배양 및 항생제 감수성 검사가 필요한 경우

표면성 농피증 (Surface pyoderma)

· 필요하지 않음
· 가장 권장되는 치료법 → 국소 항균 치료
· 국소 치료에 대한 항생제 감수성 검사의 기준이 없기 때문에 검사 결과가 유의미하지 않음

표재성 농피증 (Superficial pyoderma)

· 국소 항균 치료 시 필요하지 않음
· 항생제 내성 우려가 있는 경우 강력히 권장됨
  → 재발성 농피증 이력
  → 피부 질환 뿐 아니라 어떠한 질환을 이유로 6개월 이내 경구 항생제를 2회 이상 복용한 경우
  → MRS 감염 이력
  → 적절한 용량 및 적절한 방법으로 경구 항생제를 5-7일간 투약했음에도 개선이 없는 경우
  → 치료 중 새로운 병변 발생
  → MRSP 유병율이 높은 지역
  → 세포 검사상 간균 혹은 다양한 형태의 세균이 확인된 경우

심부 농피증 (Deep pyoderma)

· 항상 강력히 권장됨

▶ 농피증 개에서 세균 배양 및 항생제 감수성 검사 해석 방법

표준화된 세균 배양 및 항생제 감수성 검사 기준을 따르고, Clinical and Laboratory Standards Institute (CLSI)에서 발표한 동물에서 분리된 병원체에 대한 기준치를 사용하는 실험실을 이용해야 합니다.

여러 세균이 동시에 배양된 경우, 치료는 주된 병원균을 타겟으로 해야 하며, 대부분의 경우는 *S.pseudintermedius* 입니다. 세포 검사를 통해 가장 우세한 균의 형태를 확인할 수 있으며, 이를 통해 보고된 여러 세균을 모두 포괄하는 광범위 항생제를 불필요하게 사용하는 것을 방지할 수 있습니다.

▶ 대표적인 피부 샘플을 채취하는 방법

가장 적합한 샘플 채취 방법은 병변 종류 (습윤 vs. 건조), 예상 감염 깊이, 채취 목적에 따라 달라집니다. 아래는 세포 검사와 세균 배양을 위한 피부 샘플 채취 방법입니다.

농포 (pustule)

· 상재균 오염 가능성이 낮아 최적의 검체
· 세포 검사 시 멸균 바늘로 농포를 절개하여 바로 내용물을 슬라이드에 압인 도말 (impression smear)
· 배양 검사 시 표면 소독을 하지 않고, 멸균 바늘로 농포를 절개하여 멸균 면봉에 농을 채취

농 (pus, 삼출성 병변)

· 표면의 건조한 물질 제거 후 피부 표면 혹은 누공에서 배출된 삼출물을 채취.
· 세포 검사 시 압인 도말 또는 면봉으로 채취한 후 슬라이드에 굴려서 도말.
· 배양 검사 시 70% 알코올로 표면 고름을 짜서 폐기한 후 알코올이 완전히 마르면 다시 짜서 멸균 면봉으로 채취

가피 (crust), 표피잔고리 (epidermal collarette)의 가장자리 가피

· 가피 아래 혹은 그 아래 피부에서 유의미한 세균이 검출될 가능성 높음.
· 세포 검사 시 멸균 바늘로 가피를 들어올린 후, 노출된 피부를 면봉, 슬라이드 혹은 테이프를 이용해 채취.
· 배양 검사 시 멸균 포셉 혹은 바늘로 가피를 들어올린 후, 노출된 삼출물 혹은 피부, 표피잔고리의 '가장자리' 아래를 멸균된 면봉으로 채취.

구진 (papule)

· 주변 피부보다 구진의 내용물이 더 적절한 검체.
· 세포 검사 시 피부를 잡아 액체 혹은 혈액을 짜내거나 테이프를 이용하여 구진 주변 물질을 채취
· 배양 검사 시 피부를 잡아 액체 혹은 혈액을 멸균 면봉에 채취. 표면에서 채취할 시 진단 가치가 낮을 수 있음.

건조한 병변 (오래된 표피잔고리)

· 병변의 중심보다 가장자리가 더 적절함.
· 세포 검사 시 테이프를 이용하여 진단 물질을 채취하거나 면봉을 병변에 2-3번 굴리거나 문지른 후 슬라이드에 도말.
· 배양 검사 시 표면 소독을 하지 않고 멸균 면봉을 병변의 가장자리 아래를 2-3번 굴려서 채취.

발적된 피부

· 다른 병변이 없거나 접힘부 피부염 (intertrigo)과 같이 표재성 농피증이 의심되는 경우.
· 세포 검사 시 테이프 혹은 면봉을 병변 혹은 주름 내에 여러 차례 굴린 후 슬라이드에 도말.
· 배양 검사가 거의 필요하지 않음.

심부 병변

· interdigital nodules 혹은 플라크 (plaque)
· 세포 검사 시 흡인 검사 혹은 생검 후 조직 도말
· 배양 검사 시 필요 시 진정, 국소 혹은 전신 마취 실시. 털을 밀고, 표면을 세척, 70% 알코올로 소독 후 건조시킴. 생검을 (혹은 세침 흡인 검사) 통해 조직을 얻은 후 멸균 용기 혹은 세균 운송 배지에 넣어 의뢰.

표면성 농피증은 대부분의 채취 방법을 통해 진단 가치가 있는 샘플을 얻을 수 있습니다.

표재성 농피증의 경우 온전한 농포 혹은 가피 아래, 표피잔고리의 가장자리가 가장 적절합니다. 한 연구에서는, 동일한 개에서 발생한 다수의 농포에서 동일한 균주의 *Staphylococcus pseudintermedius*가 확인되었으나 표피잔고리나 가피에서는 유전적으로 서로 다른 균주들이 확인되었으며, 항생제 감수성 결과도 서로 달랐습니다. 이 결과는 온전한 농포를 우선적으로 채취 샘플로 삼아야 함을 뒷받침합니다.

심부 농피증은 삼출성 병변 (궤양부 표면 혹은 누공에서 나온 농, 농성 삼출물)이 샘플링에 가장 적합하며, 채취 전 대표성이 떨어지는 가장 표면의 물질을 제거해야 합니다. 감염의 중심이 피부 표면 아래에 위치한 경우 (예: interdigital nodules, acral lick dermatitis), 피부 표면부를 제거한 후 조직 생검을 실시하여 감염 조직을 검사하거나 세균 배양 검사에 의뢰하는 것이 가장 이상적입니다. 생검이 어려운 경우 세침 흡인 검사를 실시할 수 있습니다. 면봉으로 표면에서 채취한 검체는 주요 세균을 놓칠 수 있는데, 한 연구에서는 acral lick dermatitis가 있는 개에서 표면 배양만으로 심부 조직에서 분리된 균주를 예측한 경우는 22건 중 8건에 불과했습니다. 또한 혐기성 및 까다로운 (fastidious)세균, 진균 배양검사 의뢰까지 실시해야 합니다.

항생제 치료가 세균 배양 검사 결과에 미치는 영향은 알려져있지 않지만, 세포 검사에서 구균이 관찰된다면 치료 중이더라도 세균이 배양될 것으로 판단됩니다. 뒷받침하는 과학적 근거는 없으나 검체 채취 최소 2일 전부터 치료를 중단하는 것이 고려될 수 있습니다.

1) 표면성 농피증 (Surface pyoderma)

[임상증상]

표면성 농피증은 세균 혹은 미생물의 과증식이 표피의 상층에만 국한되는, 세 가지 일반적이고 임상적으로 구별되는 증상-pyotraumatic dermatitis, intertrigo, bacterial overgrowth syndrome-입니다. 병인론이 충분히 연구되지 않았지만 아토피성 피부염, 인접한 피부 주름 사이의 마찰과 같은 기저의 염증성 질환에 이차적으로 발생합니다. 전통적인 의미의 감염처럼 세균이 조직을 침습하지 않기 때문에 미생물 불균형 (dysbiosis)을 농피증 범주에 포함하는 것에 대해 논란이 있습니다. 특히, bacterial overgrowth syndrome의 경우 농, 염증세포가 관찰되지 않기 때문에 농피증이라는 용어는 부적절합니다.

① Pyotraumatic dermatitis (acute moist dermatitis, 'hot spot')

- 국소적으로 발적, 삼출물, 부종, 털 엉킴이 관찰되며, 수 시간 내로 급속하게 미란, 궤양으로 진행될 수 있음.
- 소양감, 불편감, 통증으로 인한 자가 창상으로 고려됨.
- 부위 : 볼, 목, 허벅지 측면, 둔부
- 유발 원인 : 아토피, 기타 과민반응, 외부 기생충 / 귀, 항문낭 질환, 관절염 / 피하 주사 부위 반응, 국소 제제 과민반응

② intertrigo (skin-fold dermatitis)

- 피부 주름 사이의 습기와 피부 분비물이 상재 세균 및 효모의 미생물 불균형을 촉진.
- 발적, 부종, 탈모, 가피, 삼출물, 미란, 악취, 색소침착
- 부위 : 모든 피부 주름부, 주로 안면부, 입술, 생식기, 꼬리
- 유발 원인 : 인접한 피부 주름 사이의 마찰 → 품종 소인, 비만 / 아토피, 기타 과민반응
- 품종 소인 : 불독, 샤페이, 플러드하운드, 스패니엘

③ Bacterial overgrowth syndrome
· 다수의 세균이 관찰되나 염증세포는 거의 확인되지 않은 비정형적인 세포 검사 소견을 보임.
· 발적, 색소침착, 태선화 등 비특이적인 피부 병변
· 부위 : 복부, 지간, 귓바퀴
· 유발 원인 : 아토피, 기타 과민반응 / 각화 이상 / 내분비 질환

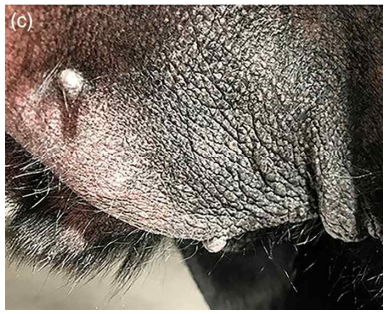

[진단]

표면성 농피증은 병력, 전형적인 부위의 피부 병변을 종합하여 진단합니다. 세균을 확인하고, 항균 치료의 필요성을 확인하기 위해 세포 검사가 필요하며, 국소 치료의 유효 성분을 선택할 때 도움이 됩니다. 국소 치료만이 권장되기 때문에 세균 배양 및 항생제 감수성 검사는 필요하지 않습니다. 기저 질환을 진단하고 교정하는 것이 장기적인 치료 성공을 위한 핵심입니다.

[치료 권장 사항]

▶ 국소 항균 치료

표면성 농피증의 경우 세균이 표면에 존재하고 직접적인 적용이 가능하기 때문에 국소 항균 치료가 권장됩니다. fusidic acid, mupirocin 등의 국소 항생 제제보다는 chlorhexidine과 같은 국소 소독제 사용을 우선해야 합니다. 소독제는 주요 피부 병원균에 광범위한 활성을 가지기 때문에 성분은 경험적으로 선택할 수 있습니다. Staphylococci에서 chlorhexidine 대한 내성 가능성이 in vitro 실험에서 간헐적으로 보고된 바는 있지만, 임상적으로 적절히 사용되었을 때 피부에서 도달하는 chlorhexidine 농도는 최소 저해 농도 (MIC)를 훨씬 초과합니다. 또한 허브 성분 제제, 장벽 보호 크림 등의 적용이 언급되어 왔으나, 아직 효과에 대한 근거는 없습니다.

pyotraumatic dermatitis는 젤이나 스프레이 제형, intertrigo에서는 주름 깊숙한 부위까지 적용할 수 있는 젤이나 티슈 형태로 최소 하루 1-2회 적용해야 합니다. 샴푸나 스프레이 제형은 넓은 범위에 적절하며, pyotraumatic dermatitis와 같이 통증이 있는 경우 원활한 국소 치료를 위해 진통제를 고려해야 합니다.

▶ 항염증 치료

pyotraumatic dermatitis, intertrigo에서 염증이 주요 역할을 하며, 이에 따라 국소 항균 치료와 함께 국소 스테로이드 제제 또는 5-7일 단기간의 항염 용량 전신 스테로이드, 소양감 완화 약물을 병용하는 것이 도움이 될 수 있습니다. 병변이 뚜렷하게 개선되거나 사라지고, 세포 검사에서 이상 소견이 없는 경우, 임상적 해소로 간주할 수 있으며, 보통 7-14일 정도 소요됩니다.

▶ 장기 관리

피부 주름 등과 같이 기저 원인을 해결할 수 없는 경우, 항균 치료를 선제적으로, 필요 시에는 평생 지속할 수 있습니다.선제적 항균 제제 적용 빈도는 재발이 확인될 때까지 점차 줄여가며 개체별로 적절한 간격을 찾아야 합니다. 기저 원인으로 알레르기성 피부염 가능성이 있는 경우 선제적인 국소 항염증 치료를 고려할 수 있으며, 일부 intertrigo 환자에서는 체중 감량이나 피부 주름의 외과적 교정이 도움이 될 수 있습니다.

2) 표재성 농피증 (Superficial pyoderma)

[임상증상]

표재성 농피증은 표피와 모낭의 세균 감염으로, 네 가지-superficial bacterial folliculitis, exfoliative superficial pyoderma, impetigo, mucocutaneous pyoderma-로 구분됩니다.

① Superficial bacterial folliculitis

· **개에서 가장 흔하게 발생하는 표재성 농피증 유형**으로, *S. pseudintermedius* 가 가장 흔하게 분리됨. 개의 경우 모낭 개구부를 덮는 sebum plug가 없어 모낭염에 취약한 것으로 추정됨.

· 한 개체에서 여러 형태의 병변 확인됨. 구진 (papule) → 농포 → 표피잔고리 (중심부는 치유되며 색소침착, 가장자리는 발적을 보일 수 있음) → 최종적으로, 국소 탈모

· 부위 : 털이 난 어디든 발생 가능. 중~장모종의 경우, 복부, 내측 허벅지에 흔히 발생하며, 단모종의 경우 몸통부에 국소 탈모가 두드러져 좀 먹은 (moth-eaten) 형태를 보임.

② Exfoliative superficial pyoderma

· 크고 뚜렷한 과녁 모양의 표피잔고리가 특징적이며, 중심부 탈모, 색소침착 동반.

· 조직학적으로 호염기성 세포 잔해와 구균이 포함된 각질층 내 열공이 관찰된다는 점에서 superficial bacterial folliculitis와 구별됨.

· 부위 : 복부, 전신에 발생 가능.

· 품종 소인 : 셔틀랜드 쉽독, 오스트레일리안 셰퍼드, 저먼 셰퍼드, 콜리

③ Impetigo

· 어린 개에서 발생. 영양 불량, 내부 기생충 혹은 바이러스 감염이 위험 인자로 작용.

· superficial bacterial folliculitis와 달리 농포가 크고, 모낭과 무관하며, 구진을 동반하지 않음.

· Bullous impetigo는 면역 억제 상태의 성견에서 털이 없는 부위에 큰 농포와 수포가 발생하는 형태로, 특히 쿠싱과 관련성이 있음.

· 부위 : 사타구니, 겨드랑이, 전신에 발생 가능.

④ Mucocutaneous pyoderma

· 점막-피부 경계 부위에 발적, 미란, 궤양, 가피, 색소 변화 발생하며, 습한 부위의 피부 상재균과 *Pseudomonas* 균주 분리 가능성 높음.

· 눈과 생식기 (vulva) 주위 병변의 경우 intertrigo와 구별 어려움. 본 가이드라인에서는 mucocutaneous pyoderma를 증상이 더 심하고, 궤양까지 유발되어 더 깊은 감염을 지시하는 경우로 표재성 농피증에 포함시킴.

· 부위 : 눈, 입, 코, 항문, 생식기 주위 등 점막-피부 경계부.

· 품종 소인 : 저먼 셰퍼드

[진단]

표재성 농피증은 임상증상과 세포 검사를 통한 구균, 호중구 관찰, 이외 모낭 질환 배제를 통해 진단합니다. 농피증이 적절히 치료되고 세포 검사상 세균 감염이 더 이상 확인되지 않음에도 병변이 지속될 경우 면역 매개, 무균성 농포성 질환 등을 감별하기 위해 조직검사를 고려해야 합니다.

superficial bacterial folliculitis와 어린 연령에 발생하는 impetigo는 pemphigus foliaceus와 유사해 보일 수 있는데 귓바퀴, 콧등, 발 패드 등 전형적이지 않은 부위, 세포 검사상 다수의 가시세포, 호중구, 호산구가 보이고 세균이 거의 없는 경우에는 pemphigus를 더욱 의심해야 합니다. exfoliative superficial pyoderma는 큰 표피잔고리가 특징적이나 항상 세포 검사를 실시하고, 모낭충증, 피부사상균증을 배제해야 합니다. 일반적으로 조직검사는 필요하지 않습니다. mucocutaneous pyoderma는 점막-피부 경계부 병변과 세포 검사 소견을 종합하여 진단하며, 항생 치료 후 병변 소실을 통해 확진할 수 있습니다.

[치료 권장 사항]

▶ 국소 항균 치료

표재성 농피증에서 국소 항균 단독 치료가 권장됩니다. superficial bacterial folliculitis 관련하여 여러 연구에서 2-4% chlorhexidine 제품, 2.5% benzoyl peroxide 샴푸, sodium hypochlorite/salicylic acid 샴푸, 탄산수을 통한 국소 항균 단독 치료가 효과를 보였습니다. 또한 4% chlorhexidine 샴푸와 소독액을 이용한 국소 치료가 amoxicillin-clavulanate 4주 투약한 것과 동등한 효과를 보이기도 했습니다. Impetigo와 Exfoliative superficial pyoderma 치료에 대한 보고는 거의 없으나 Impetigo에서 3% chlohexdine을 주 2회, 3주간 적용했을 때 좋은 결과를 보였으며, 일부는 영양 및 위생 개선, 내부 기생충 감염 해결 후 자연적을 호전을 보이기도 했습니다. 면역 억제의 성견에서 발생하는 Bullous impetigo는 자연적으로 개선될 가능성이 낮으며, 반드시 기저 원인을 파악하는 것이 중요합니다.

국소 치료에 대한 반응은 2-3주 후 재평가를 실시해야 합니다. 기저 원인을 파악하고 해결하며, 모든 병변이 호전될 때까지 유지해야 합니다. 대부분의 환자에서 치료 시작 1-2주 내에 병변 개선이 개선되며, 3-4주 후 호전을 보입니다.

▶ 전신 항생 치료

표재성 농피증에서 전신 항생 치료를 선택해야 할 임상적 근거는 확인된 바 없습니다. 다만, 환자의 기질, 보호자의 순응도 등으로 국소 치료가 불가능한 경우나 2주간의 국소 치료에도 병변이 충분히 호전되지 않는 경우 전신 항생제를 고려해야 하며, 항생제를 선택할 때는 가능할 경우 세균 배양 및 항생제 감수성 검사와 세포 검사를 실시해야 합니다. 경험적 선택은 메티실린 내성의 위험이 낮다고 판단될 때만 사용해야 하며, 1차 선택 항생제-clindamycin, cefalexin, cefadroxil, amoxicillin-clavulanate-만을 고려해야 합니다. MSSP이더라도 감수성의 미세한 차이가 있을 수 있으므로, 개별 환자에게 가장 적합한 약제를 선택하기 위해서는 항상 세균 배양 및 항생제 감수성 검사가 권장되며, 내성 유병률이 높은 지역에서는 특히나 유용하며, 비용-효과 측면에서도 도움이 될 수 있습니다.

▶ 전신 항생 치료 기간

초기에 2주간의 항생제 처방하고, 투약을 중단할지, 연장할지 평가하기 위해 약이 끊기기 전 내원하여 재평가가 필요합니다. **불필요한 항생제 사용 감소의 중요성과 치료 기간에 대한 연구들을 바탕으로 기존에 권장되었던 3-4주간의 치료 기간은 더 이상 정당화되기 어렵습니다.** 현재까지의 연구에 따르면, 모든 환자들은 아니지만 상당수가 2주 내에 완전한 개선을 보였습니다. FDA 승인 시험에서, cefovecin과 cefadroxil을 투약한 개들에서 각각 94.8%(118건),

91.2%(117건)가 14일 후 감염의 임상증거를 바탕으로 치료된 것으로 판단되었습니다. 인의에서 피부 및 연부 조직 감염을 단기가 치료로 좋은 치료 반응을 보였다는 근거들이 축적되고 있어 본 가이드라인의 단기간 항생 치료에 대한 권고를 뒷받침하며, 관련된 수의 분야에서의 연구가 필요합니다.

보호자에게 치료 기간 동안 병변 호전 여부를 주의 깊게 관찰하도록 안내해야 하며, 치료 5-7일 내로 개선을 보이지 않는다면 앞당겨 내원하여 세균 배양 및 항생제 감수성 검사와 세포 검사를 실시하여 치료를 재평가해야 합니다. 감염이 해결되었더라도 염증은 지속될 수 있으므로, 발적이 잔존하더라도 세포 검사상 세균이 보이지 않는다면 항생제 투약을 과도하게 연장할 필요는 없습니다.

전신 항생 치료 기간을 줄일 수 있으므로 보조적인 국소 항균 치료는 가능하면 항상 병행할 것을 권장합니다. 한 연구에서는 14일간 cefalexin만 투약한 10마리보다 ethyl lactate 약욕을 병행한 10마리에서 병변 중증도 지수가 더 낮았으며, cefalexin을 투약한 또 다른 연구에서 복합 허브 국소 제제를 병행한 군은 21일 후, 대조군은 28일 후에 임상 점수가 현저히 감소했습니다. **기저 질환이 해결되지 않거나 재발 위험성이 있는 경우 국소 치료는 장기적으로, 필요시에는 평생 유지가 필요합니다.**

농피증의 일차 병변인 구진, 농포, 발적을 동반한 표피잔고리가 관찰되지 않으면 전신 항생제를 중단해볼 수 있습니다. 표재성 농피증의 완치를 판단하고 항생제 중단 시점을 결정하는 가장 좋은 방법은 알려져 있지 않습니다. 치료가 적절히 이루어진 후 세포 검사상 주로 각질세포만 관찰되나 배양 검사상에서는 포도상구균을 포함한 상재균이 확인될 수 있습니다. 또한, 잔존하는 임상 증상이 기저 질환 (예: 알레르기 질환에 의한 발적) 때문일 수도 있고, 농피증과 관련된 2차 병변으로 천천히 개선될 수도 있습니다. (예: 구진, 농포, 표피잔고리가 치유된 후 최대 6주까지 지속될 수 있는 탈모 등) **superficial bacterial folliculitis의 지속 재발하는 경향 때문에 '임상적으로 완치된 후 항생제를 1주 추가 투여하라'는 권장도 있었지만, 이를 뒷받침하는 근거는 부족하며, 예방적 투약은 권장되지 않습니다. 그 대신, 적극적인 국소 치료와 기저 원인을 찾기 위한 노력을 통한 재발 방지가 권장됩니다.**

▶ mucocutaneous pyoderma 치료

대부분의 mucocutaneous pyoderma에서 국소 단독 치료가 우선이며, 젤, 연고 또는 크림 제형이 권장됩니다. 넓은 궤양과 통증이 있는 경우, 또는 국소 치료에 반응이 떨어질 경우 전신 항생제를 고려할 수 있습니다. 이때, 다양한 세균이 관여하고, 항생제 감수성도 일정하지 않을 수 있으므로, 세균 배양 및 항생제 감수성 검사 결과를 기반으로 약물을 선택해야 합니다.

심부 농피증 및 국소 항균 치료, 전신 항생 치료, 농피증 재발 방지 등의 내용은 25년 8월 월간지에서 이어서 다루도록 하겠습니다.