BIEN
ANIMAL MEDICAL CENTER

<병원제공용> 자료는 수의사 선생님들께서
진료에 참고될 자료를 선별하여 정보를 제공해 드리는 것을 목적으로 합니다.
자료 내용 수정 및 2차 가공, 배포를 금지합니다.

Skin Cytology를 통해 진단 가능한 질병(1) 감염성 피부 질환

비엔동물전문의료센터
피부클리닉
4

비엔 피부클리닉 월간지 25년 4월호

이번 4-5월 월간지에서는 현미경 검사를 통해 진단할 수 있는 다양한 피부 질환 케이스를 소개하고자 합니다. cytology는 피부과 진료에서 염증성 세포, 감염체의 존재 여부를 확인하는 데 중요한 진단 도구이며, 감별 진단 목록을 좁히고 적절한 치료를 선택하는 데 도움을 줄 수 있는 중요한 도구입니다.

[세포학적 검사의 주요 3가지 요소]
① 적절한 병변 또는 샘플 채취 위치 선택 ② 정확한 샘플 채취 및 슬라이드 준비 ③ 검사 결과 해석

감염성 피부 질환의 경우 검사 결과 해석에 어려움이 많은 편은 아니지만, 적절한 병변을 선택하고 샘플을 채취하는 방법에 따라 진단률이 달라질 수 있기 때문에 케이스와 함께 진단률을 높일 수 있는 방법에 대해 알아보도록 하겠습니다.

1. Pyoderma

국소적 혹은 다발성으로 papule, pustule, crust, scale, epidermal collarette, 국소적인 발적이 동반되는 특징을 가지고 있습니다. 농피증을 의심할 수 있는 가장 흔한 증상은 papule 혹은 pustule이 터지고 치유되는 과정에서 생성되는 epidermal collarette 병변이며, 현미경 진단에 가장 적합한 병변은 농포를 터트려서 압인 도말하는 방법입니다.

[진단법] 압인도말 검사

- 삼출성 병변 (진물, 미란, 궤양, 종기, 가피 아래 부위 등)에 적합한 검사로, 가장 좋은 병변은 농포이며 바늘이나 슬라이드 가장자리로 터트린 다음 여러 차례 눌러 검체를 채취하는 방법입니다. 이때 너무 강하게 누르거나 슬라이드를 좌우로 움직이면 염증세포가 깨져서 보일 수 있으므로 주의해야 합니다.



좌측 그림과 같이 원하는 병변부만 슬라이드가 접촉할 수 있도록 피부를 들어올린 다음 농포가 있다면 슬라이드 가장자리로 터트리고, 가피가 있다면 제거하여 안쪽 삼출물을 압인하는 것이 좋습니다. 가피나 각질 부분을 압인도말 할 경우 활성화된 병변이 아닌 2차성 병변이기 때문에 각질세포만 검출될 수 있습니다.

https://todaysveterinarypractice.com/cytology/dermatology-detailsdermatology-diagnostics-cutaneous-cytology/

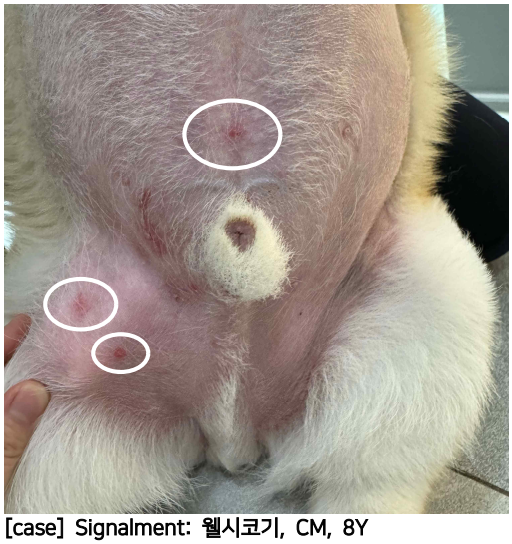

[case] Signalment: 웰시코기, CM, 8Y

S) 3개월 전 발생한 복부의 물집이 엉덩이 탈모로 이어짐.
소양감 보이며 약용샴푸, 항생 연고 처방 받았으나
호전 반응 미약함. 증상 악화되어 피부 진료 추천받음

O) Hair plucking: dorsum) NRF (모낭충증 배제)
Wood's lamp: whole body) negative
(피부사상균증 가능성↓) Impression smear:
inguina pustule) cocci 2+, phagocytosis

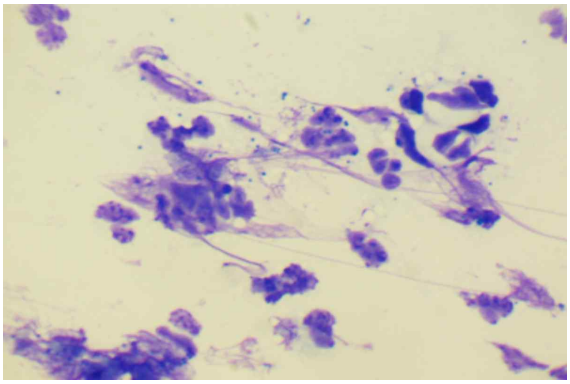

등 부위의 경우 가피와 각질, 탈모, 색소침착 등 이차성 병변 위주로 관찰되기 때문에 복부 농포 병변에서 샘플을 채취하는 것이 좋으며, 농포 채취 시 구균 탐식이 확인 되었습니다. 위 환자는 농피증에 준하여 경구 항생제 투약, 소독, 약욕 이후 뚜렷한 증상 개선되었습니다.

[농피증으로 진단된 환자]

장모종의 경우 농피증 관련 임상증상이 전형적으로 나타날 수 있지만, 털이 빳빳한 단모종의 경우 moth-eaten alopecia 형태로 원형 탈모가 발생되어 피부사상균증으로 오인되는 경우도 존재하기 때문에 반드시 피부 기본 검사를 통한 감별이 필요합니다.

2. Dermatophytosis

피부사상균증은 피부사상균이 각질화된 구조를 침투하여 발생하게 되며, 탈모와 함께 발진, 각질, 가피, 발적, 색소침착, 발톱 형태의 변화 등 다양한 형태의 병변을 유발할 수 있습니다. 각질과 털줄기를 따라 감염되기 때문에, 피부사상균증이 의심될 경우 각질과 털을 동시에 채취하여 샘플링 하는 것이 좋습니다.

[진단법 1] 압인도말 검사

각질이 붙어있는 털을 뽑아 슬라이드 글라스 위에 올린 뒤 각질과 털을 짓이겨 열고정 이후 diff quick 염색하여 현미경으로 관찰하게 되면, 아래 사진과 같이 곰팡이 포자 혹은 균사를 관찰할 수 있습니다. 피부사상균 포자의 경우 말라세치아보다 약간 작은 크기의 타원형 모양이며 밝은색의 협막이 그 주위를 둘러싼 형태입니다.

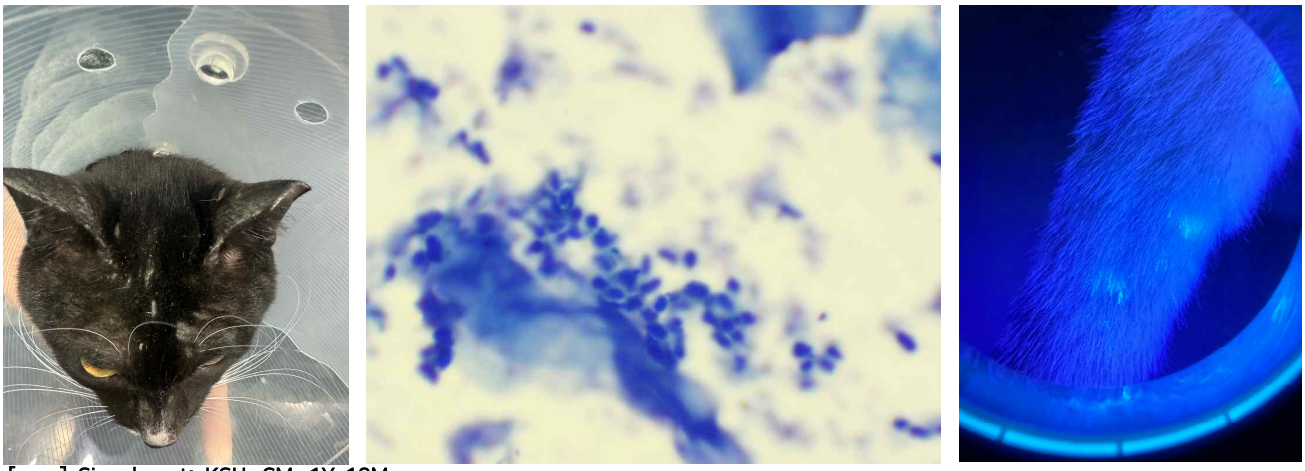

[case] Signalment: KSH, CM, 1Y 10M

[진단법 2] Acetate tape test

각질을 채취하여 곰팡이 포자나 균사를 확인할 수 있는 또 다른 방법으로 테이프 검사법이 있습니다. 2024년 Veterinary Dermatology에 실린 논문에 따르면 Acetate tape Impression 방법(100%), trichogram(90%), 곰팡이 배양 (95%), 우드램프 (65%) 진단률이 100%일 정도로 진단에 용이하다고 나와있지만 전체 시야가 아닌, 특정 시야에 몰려서 확인될 수 있어 검사자의 숙련도가 필요할 수 있습니다.

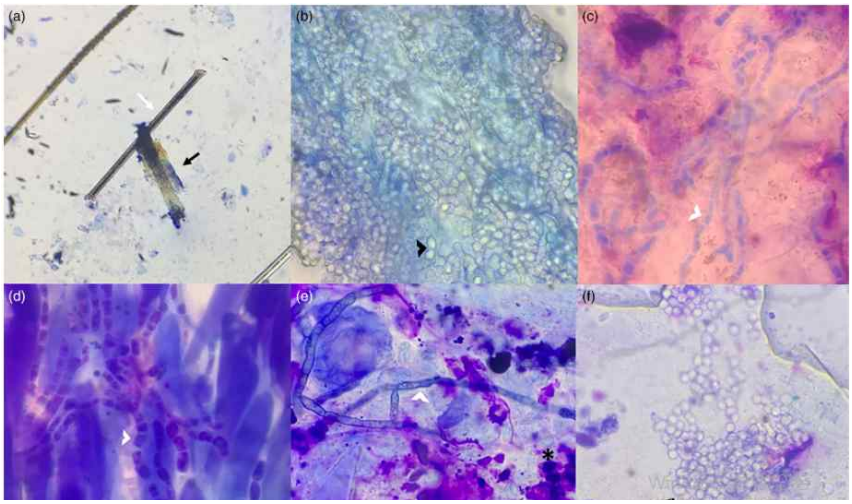

Courtney B. Ludwig et al., 2024, Veterinary Dermatology

3. Demodicosis

기생충성 피부 질환은 외부기생충 구제제의 발달로 점차 보기 드물어지고 있으나, 극심한 소양감을 보이거나 스테로이드에 반응성이 떨어질 경우, 외부기생충 예방을 주기적으로 진행하고 있지 않은 환자의 경우 반드시 감별해야 할 질환입니다. 임상증상을 유발할 정도의 모낭충증이라면 Deep skin scraping이 아닌 trichogram만으로도 충분히 모낭충을 검출할 수 있으며, 소양감을 보이거나 증상이 있는 부위의 털을 70가닥 이상 뽑아 미네랄 오일에 올린 뒤 커버 글라스를 덮고, 조리개를 닫은 상태에서 40~100배 시야에서 관찰하시면 됩니다.



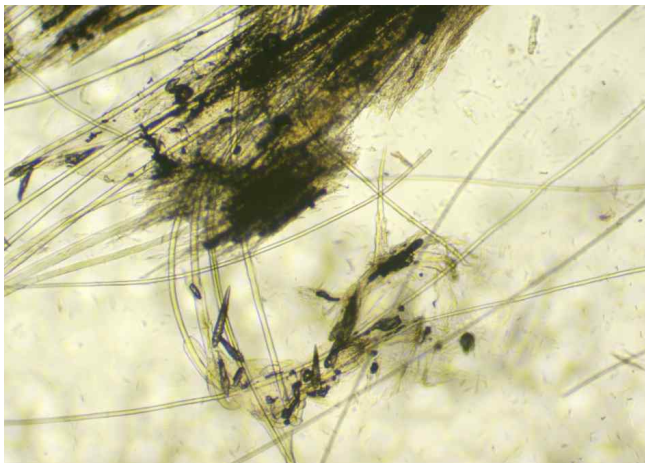

[Case 1] MT, SF, 11Y

S) 1년간 호전과 악화를 반복하는 좌측 외이염 증상을 주증으로 내원 하였으며 병력상 내복약, 귀세정에 대한 치료 반응 일시적이고 이도 안쪽 증상은 개선되었으나 좌측 귓바퀴만 호전 보이지 않는다고 하였습니다.
시진상 좌측 귓바퀴 외측에 출혈성 가피 확인 되었으며 귀 주변에도 발적, 각질 및 탈모 확인 되었습니다.
모낭충의 과증식이 심화될 경우 모낭이 파열되면서 출혈성 병변과 극심한 소양감이 동반될 수 있기 때문에, 시진상 출혈성 병변이 관찰된다면 반드시 모낭충증에 대한 감별을 실시하는 편입니다.
Hair plucking 검사상 다수의 모낭충체 확인되어 브라벡토 투약 하였으며 한 달 만에 개선 보여 치료 종료하였습니다. 성견에서 모낭충증이 진단된다면 모낭충증 자체를 치료하는 것보다 성견 모낭충증을 유발할 만한 기저 질환(종양, 호르몬 질환 등)에 대한 탐색이 더 중요하며, 이 환자의 경우 모낭충증 진단 후 쿠싱으로 진단되어 관리받고 있습니다.



[case 2] Chihuahua, CM, 15Y

한 달 전부터 시작된 발의 극심한 소양감을 주증으로 내원 하였으며, 내복약에 대한 반응 미약하고 발에 피가 날 정도로 핥아 초진 내원했던 환자입니다. 앞서 말씀드린 것처럼, 극심한 소양감과 함께 스테로이드에 대한 반응 떨어지고 출혈성 병변이 확인되고 내외부기생충 예방을 꾸준히 하지 않은 환자라면 모낭충증을 의심해볼 수 있으며 Hair plucking 검사상 다수의 모낭충체 확인 되었습니다. 모낭충증이 진단되면 넥스가드, 브라벡토 등의 외부기생충 구제제 투약만으로 치료는 쉽게 이루어질 수 있으나 투약 초기에 모낭충이 사멸하는 과정에서 소양감이 일시적으로 더 악화될 수 있으므로 보호자 분께 1~2주 정도는 소양감이 악화될 수 있는 점을 안내해주시면 좋습니다.

4. Ear infection w/ inflammatory cells

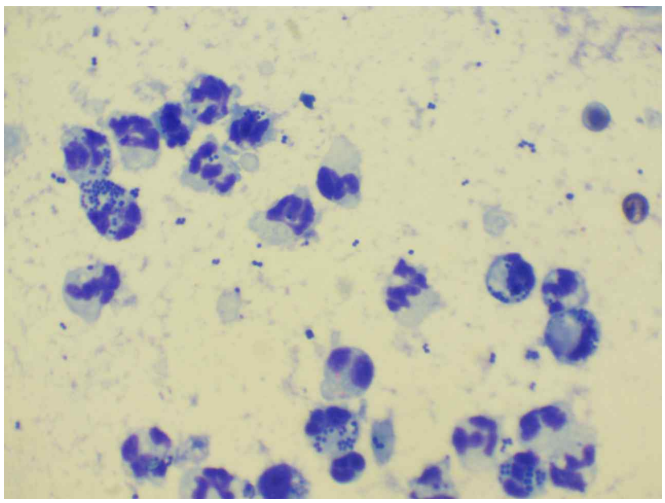
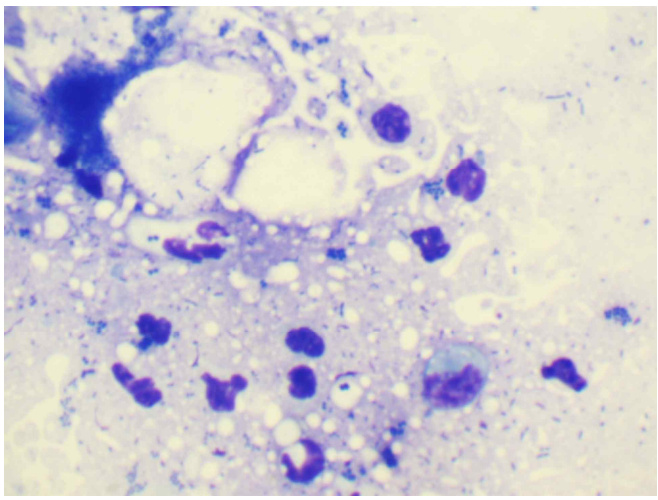

외이염이 심하더라도 귀도말 시 염증세포가 검출되는 것은 흔한 일은 아닙니다. 만약 귀도말 검사상 균 감염과 함께 염증세포가 뚜렷하게 관찰된다면 다음과 같은 가능성을 염두해야 합니다.

1) 심한 이차 감염으로 인한 이도 내 미란 혹은 궤양 유발 (대표적으로 녹농균 → 귀도말 검사상 간균과 염증세포가 함께 검출된다면 녹농균을 의심해볼 수 있습니다)
2) 잘못된 귀세정법 (면봉 사용) 등으로 인한 이도 내 상처 유발
3) 이도 내 이물 (풀씨, 면봉 등)
4) 이도 내 종양

5. Scabies infection

옴진드기는 반려견에서 발생 빈도 매우 낮지만 진단의 어려움으로 인해 스테로이드 투약으로 더 심화되어 피부 클리닉에 종종 내원하곤 합니다. 옴진드기에 감염된 환자의 경우 극심한 소양감을 보이며, 스테로이드 투약에 반응이 떨어지는 특징을 가지고 있습니다. 전염성 피부 질환이기 때문에 동거견, 보호자분이 피부 증상을 보이는지 문진 시 확인하는 방법도 옴진드기 감염을 의심해볼 수 있는 방법입니다.

진단: superficial skin scraping을 통해 옴진드기의 알이나 성체를 확인할 수 있지만, 실제 진단률은 30%에 그칩니다. 오히려 pinnal-pedal reflex의 진단률이 더 높을 정도로 cytology를 통한 진단은 위음성의 확률이 높습니다. 따라서, 수의 피부 전문의들도 cytology 검사상 옴진드기가 확인되지 않더라도 병력과 시진상 옴진드기 감염이 의심될 경우 Fluralaner 계열 외부기생충 구제제 투약을 통해 치료적 진단을 내리는 것을 추천하기도 합니다.

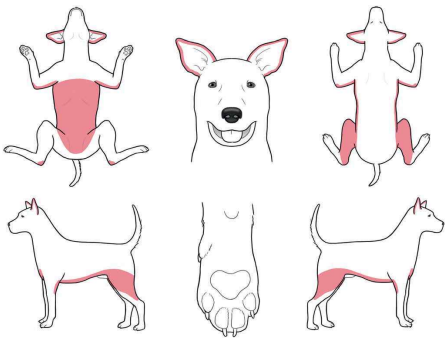

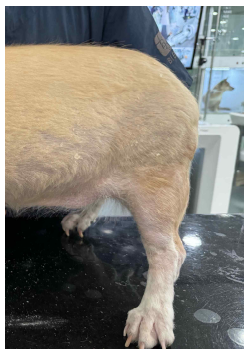

[Case] Welsh Corgis, F, 4Y

한 달 전부터 보인 엉덩이, 뒷다리, 복부의 극심한 소양감을 주증으로 내원 하였으며 동거견, 보호자 모두 동일하게 극심한 소양감과 함께 pin-point papule 증상 확인 되었습니다. 내외부기생충 예방해주지 않고 있는 점, 전염성 피부 증상, 스테로이드 포함된 내복약 투약 후 증상 심화 병력, 증상의 분포 및 양상 종합했을 때 옴진드기 감염 가능성 높게 고려되었으며 브라벡토 투약 5주 후 내원 시 소양감 및 임상증상의 뚜렷한 개선 확인 되었습니다.