BIEN
ANIMAL MEDICAL CENTER

<병원제공용> 자료는 수의사 선생님들께서
진료에 참고될 자료를 선별하여 정보를 제공해 드리는 것을 목적으로 합니다.
자료 내용 수정 및 2차 가공, 배포를 금지합니다.

고양이 외이염

비엔동물전문의료센터
피부클리닉

2

비엔 피부 클리닉 월간지 25년 2월호

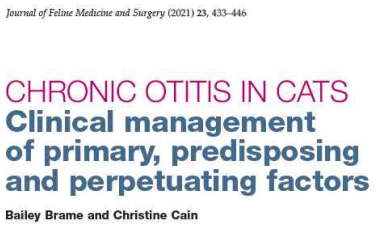

25년도 2월 월간지에서는 2021년 *Journal of Feline Medicine and Surgery* 에 게재된 만성 고양이 외이염 환자의 발병 요인 및 관리 방법에 대한 Clinical review 를 참고하여 고양이 외이염 치료에 도움이 될 만한 내용을 요약하여 작성하였습니다.

1. 정상적인 고양이의 귀

1) 해부학적 구조

대부분의 고양이는 직립형 귓바퀴를 가지고 있어 공기 순환이 잘 이루어집니다. 이로 인해 귀가 습도, 목욕 등의 환경적 요인에 의해 발생할 수 있는 외이염에 비교적 덜 취약합니다. 스코틀랜드폴드 고양이의 경우 귀가 독특하게 접혀 있어 구조적 차이가 있으나 외이염이 증가한 사례는 보고 되지 않았습니다.

고양이 귀에는 적당량의 어두운 갈색의 기름진 분비물이 존재하는 것이 정상이며 외이염을 의심할만한 기타 증상이 없을 경우 정상으로 간주됩니다. 따라서, 보호자가 귀 분비물을 호소하더라도 검이경 검사상 이도 상태가 양호하고 냄새, 소양감 등의 기타 증상이 없다면 치료를 반드시 할 필요는 없습니다.

고양이의 중이 구조는 개와 다른데요. 고양이의 중이인 고실(bulla)은 얇은 뼈 중격에 의해 내측과 외측 두 개의 구획으로 나뉘어 있으며, 이 구획 사이에는 작은 구멍이 있습니다. 이러한 구조로 인해 고양이의 중이염 치료는 어려울 수 있습니다. 외측 구획의 경우 귀 내시경을 통해 접근 가능할 수 있지만, 내측 구획의 경우 bulla osteotomy라는 수술을 통해서만 접근 가능하기 때문에 중이염 치료 방향 설정에 영향을 미칩니다.

[그림 1] 편측성 중이염 및 외이염을 가진 6년령 고양이의 CT 사진입니다. 고실 내에 다음과 같이 얇은 뼈로 된 중격이 외측과 내측 구획을 나누고 있는 것을 확인할 수 있습니다. 좌측 귀의 경우 고실 내에 전체적으로 액체 음영이 확인되며 만성적인 중이염으로 인해 고실과 중격 모두 두껍게 경화된 것이 확인됩니다.

2) 정상 cytology, 미생물총

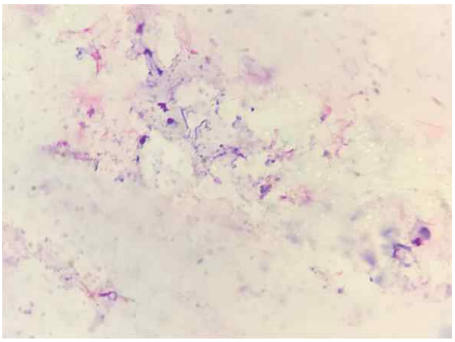

고양이의 귀지는 염색약을 흡수해 구균처럼 보일 수 있는 artifact를 형성하기 때문에 판독하기 어려운 특징을 가지고 있습니다. 따라서, 일반적인 구균의 특성처럼 짝을 지어 있는지 확인한다면 잘못된 해석을 피하는데 도움이 될 수 있습니다. 한 논문에서는 건강한 고양이와 외이염이 있는 고양이의 외이도에서 귀도말 샘플을 평가하여 기준을 제시했는데요.

건강한 고양이는 Malassezia균이 1000배 시야 기준 2개 이하, 세균이 4개 이하일 경우 정상으로 간주되었습니다. 각질세포 또한 고양이 귀 도말에서 정상적인 소견이며 외이염이 있더라도 유의미한 증가 소견을 보이지 않습니다. 반면, 간균과 염증세포는 건강한 고양이에서 드물게 발견되므로 간균이 발견된다면 귀에 병변이 있을 가능성을 시사합니다.

2. 고양이 외이염 임상증상, 진단적 접근법

1) 보호자가 주로 호소하는 증상

- **행동학적 변화:** 머리를 흔들거나 귀를 긁고 발로 귀를 만지는 행동
- **신체적 변화:** 통증, 과도한 기름진 귀지, 불쾌한 냄새
- **드물게 나타나는 전신증상:** 식욕 저하 또는 무기력

2) 신체검사 소견

- **외부 소견:** 귓바퀴, 이도의 자가창상, 발적, 가피, 부종 / 다양한 형태의 분비물
- **통증 반응:** 귀 조작 혹은 입 열었을 때 통증 반응 / 귀 검사 시 귀를 긁거나 털려고 하는 증상
- **합병증:** 귀 소양감에 의한 이개혈종

3) 검이경(귀 내시경)을 통해 확인할 수 있는 소견

- 이도 내 발적 및 부종이 흔하게 관찰됨 / 고막이 두껍거나 불투명할 수 있음 / 중이염이 있는 경우, 고막을 통해 액체가 보이거나 고막이 바깥쪽으로 부풀어 오를 수 있음 / 화농성 분비물이 고막이나 수평이도를 평가하는데 방해될 수 있음

4) 기타 관찰 사항

- 편측성 or 양측성 / 신경증상 유무 및 전신 기저질환 유무

[진단적 접근법]

1) **검이경 (귀 내시경) 검사:** 귀의 발적, 부종, 분비물, 고막 이상 등을 확인
2) 다른 피부 병변의 형태 및 분포 / 전신 증상 혹은 신경증상 유무 확인
3) **원인 감별:** 임상증상, 전신증상 종합하여 가능한 원인 좁혀나가기
4) **추가 진단:** 필요 시 세포학 검사, CT/MRI 등의 영상학적 검사, 배양 등을 통해 진단 및 치료 방향 설정

* 다음 표는 고양이 외이염에 기여하는 다양한 질환을 발생 빈도에 따라 분류한 내용입니다.

Common	1) Otodectes cynotis (귀진드기) 2) 알레르기성 피부염 3) 피부사상균증 (Dermatophytosis)
Infrequent	1) 염증성 이도 폴립 2) 종양 3) Pemphigus foliaceus (천포창) 4) Contact Reaction (접촉 반응)

Uncommon	1) Ceruminous gland cystomatosis 2) Proliferative and necrotizing otitis externa (PNOE) 3) Idiopathic facial dermatitis of Persian and Himalayan cats 4) Ceruminoliths 5) Idiopathic ceruminous otitis 6) Aspergillus species 7) Demodex cati 8) Cryptococcus neoformans
Rare	1) Sebaceous gland dysplasia 2) Cholesterol granuloma 3) Hypothyroidism 4) Demodex gatoi

① Primary cause (일차 원인) ▪ 정상적인 귀에서 외이염을 유발할 수 있는 원인 ▪ 다른 원인이나 요소 없이도 단독으로 유발 가능 → 곰팡이/기생충 감염, 알레르기성 피부염, 각화 이상 질환,면역 매개 질환	② Predisposing factors (선행 요인) ▪ 외이염 발생 위험성을 높이는 요소 ▪ 일차 원인, 지속 요인과 결합하여 임상증상 유발 → 잘못된 귀세정, 폐쇄성 귀질환 ③ Perpetuating factors (지속 요인) ▪ 염증의 결과로 나타나는 반응으로 외이염의 지속 재발, 악화 위험성을 높이는 요소 → 이차 감염 (말라세치아, 세균), 접촉성 반응, 중이염, 만성 외이염에 의한 구조 변화, ceruminoliths

3. 고양이 외이염 유발하는 일차 원인

1) 기생충 감염

① Otodectes cynotis (귀진드기)

- **병 력:** 고양이 외이염의 가장 흔한 원인 / 어린 고양이에서 주로 발생. 최근 치료 병력이 있는 경우에도 재감염 가능 / 노령묘의 경우 감염상태여도 임상증상 없을 수 있음
- **임상 증상:** 보통 양측성, 극심한 귀 가려움증 동반, 어두운 커피 찌꺼기 양상의 귀지, 이차 말라세치아 / 세균 감염 흔함, 23%의 고양이 - 이도 안쪽이 아닌 머리, 턱 등 다른 피부에서도 증상 보일 수 있음
- **진 단:** 검이경으로 67~93%에서 귀 진드기 직접 확인 가능하나 분비물이 많아 가려질 경우 진단률 떨어질 수 있음. 검이경상 mite가 보이지 않는다면 현미경 검경 필요 (curette 이용하여 분비물 모아 슬라이드 글라스 위에 올리고 mineral oil 1~2방울 떨어트린 뒤 커버글라스 닫고 100배에서 조리개 닫고 관찰)
- **치 료:** 이도 바깥으로 이주하는 mite까지 효과적으로 치료하기 위해서는 귀 외용제보다 전신제제가 효과적임 (Revolution, Advocate, Bravecto)

② Demodex species
- 흔하지 않지만 ceruminous otitis externa의 원인이 될 수 있음. (유병률 1% 미만)
- 치료: Isoxazolines

2) 곰팡이 감염

① Dermatophytosis
- 고양이에서 가장 흔한 곰팡이성 피부 질환. 어린 고양이나 면역 억압된 고양이에서 주로 나타나며 다묘 가정에서 전염 주의 필요함. 스테로이드 치료 반응성 떨어짐
- 임상증상: 탈모, 홍반, 가피 및 구진 동반, 이도에 국한되지 않는 임상증상
  → 호발 부위가 귓바퀴를 포함한 주변 피부, 이도까지 포함될 수 있지만 이도 단독으로 병변 나타나는 경우는 흔치 않음. 주로 양측성

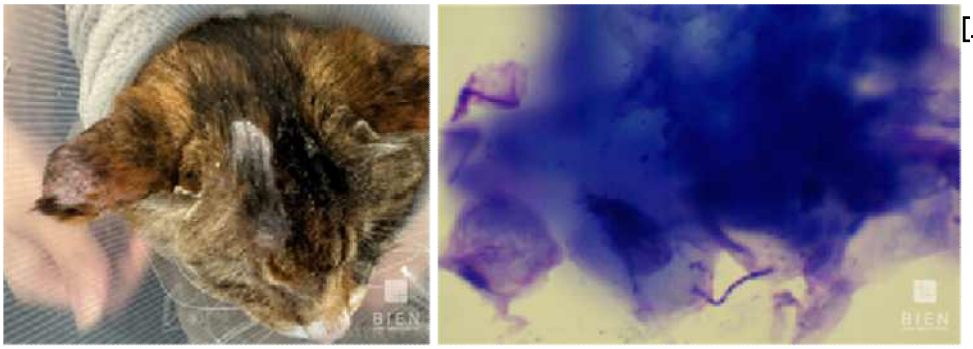

[그림 3] GI Lymphoma로 항암 치료 중인 고양이의 피부 병변 사진 및 귀도말 사진(fungal hyphae). 이도 내에서도 피부 사상균 감염으로 인한 증상이 발생할 수 있음을 염두해야 합니다.

3) Allergic skin disease

- **외 이 염:** 음식물 알레르기보다 Feline atopic skin syndrome (환경원성 알러젠에 대한 반응)에서 더 흔하게 나타남 (16~20% 환자에서 외이염 병발)
- **병 력:** 반복적인 귀 염증, 다른 알레르기 증상 동반 (self-induced alopecia, eosinophilic granuloma complex, head&neck pruritus, miliary dermatitis 등), 스테로이드에 치료 반응 좋음
- **임상 증상:** 양측성, 2차 감염 동반 가능, 귀 및 주변 안면부에 탈모, 염증, 각질 및 가피 관찰
- **치 료:** 외이염에 대한 치료와 함께 기저 원인인 알레르기성 피부염에 대한 관리 필수 (식이제한, 약물 치료 등)

4) 각화 이상 질환

① Idiopathic ceruminous otitis
- 특발성으로 외이염 임상증상 없이 ceruminous debris가 과도하게 축적되어 이차 감염에 취약해지는 질환.

② Idiopathic facial dermatitis of Persian and Himalayan cats
- 특발성으로 얼굴 주변에 검은색 분비물과 함께 발적, 소양감 동반되며 일부는 외이염도 병발하는 질환.
- 병인론 잘 밝혀지지 않았으나 ciclosporin, tacrolimus, dexamethasone 등 면역조절제에 반응 보이는 것을 보았을 때 면역매개 질환일 것으로 추정하고 있음

③ Hypothyroidism
- 고양이에서 아주 드물게 나타나는 질환이나 primary hypothyroidism에서 만성적인 외이염 병발될 수 있음
- 무기력, 체중 증가, 각질, 탈모, 불량한 모질 등의 증상 동반

5) 면역 매개 질환

① Proliferative and necrotizing otitis externa (PNOE)

- 이도와 귓바퀴 입구에 증식성 병변 유발되는 드문 질환. 통증과 소양감 동반될 수 있음. 정도에 따라 이도가 완전 폐쇄되어 이차 감염에 취약해질 수 있음
- **치 료:** Topical tacrolimus, topical & systemic glucocorticoids, systemic ciclosporin + 이차 감염 치료

Figure 3 Proliferative and necrotizing otitis externa in a 1-year-old castrated male Siamese cat; (a) at initial presentation and (b) after 1 month of therapy with oral ciclosporin, topical tacrolimus 0.1% ointment, and systemic and topical antimicrobials to treat secondary infection

② Pemphigus foliaceus

- 고양이에서 가장 흔한 자가면역 피부 질환. 80~92%의 천포창 고양이가 귓바퀴에 양측성으로 병변 보이나 이도 내 병변은 흔하지 않음. 천포창 환자의 7~30%에서 외이염 병발하는 것으로 보고됨. 귓바퀴 말고 다른 부위에도 다발성으로 농포, 가피, 궤양 등의 병변 존재하는 경우 많음.
- **치 료:** 천포창에 대한 치료 (면역억제제) + 이차 감염에 대한 관리

4. 고양이 외이염의 호발 요인

1) Treatment errors

- 정상적인 고양이도 어두운 색깔의 ceruminous debris 가지고 있을 수 있으나 보호자나 수의사가 불필요하게 이를 세정하려고 하거나 치료할 경우 귀의 정상적인 세정 메커니즘을 방해하고 물리적으로 자극되어 접촉성 반응 유발될 수 있음. *귀 분비물 말고 다른 외이염 관련 증상이 없다면 치료 대상이 아님!!

2) 폐쇄성 귀질환

① 염증성 이도 폴립

- **정 의:** 중이, 비인두, eustachian tube 내 상피에서 유래된 양성 결절성 병변. 검이경을 통해 보일 경우 traction avulsion을 통해 접근 가능하나 가끔 고실 안쪽까지 파급되거나 고실 내에 단독으로 있는 경우 존재.
- **병 력:** 어린 고양이에서 주로 발생. 지속적인 치료에도 이차 감염 치료 반응성 떨어짐, 외이염 증상과 더불어 호흡기 증상, 전정기계 증상, 눈곱, blepharospasm, Horner's syndrome 증상 동반되기도 함.
- **임상 증상:** 편측성 > 양측성, 연한 분홍색의 nodule 형태 용종이 고막을 통해 보이거나 외이도를 막고 있음

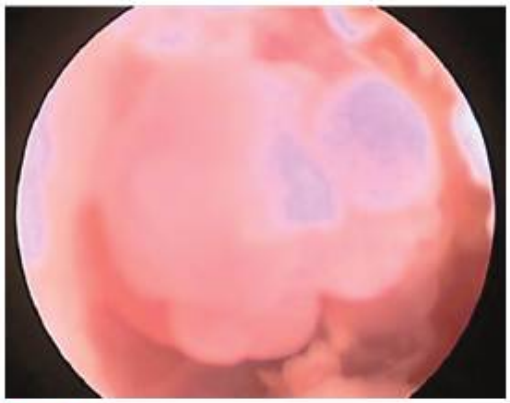

Figure 4 Otoscopic image of an inflammatory aural polyp in the ear canal of a 1-year-old spayed female domestic shorthair cat

- **진 단:** nodule의 파급 범위를 알기 위해 CT 촬영이 추천됨. 확진은 조직검사를 통해 진행
- **치 료:** Traction avulsion / ventral bulla osteotomy (VBO), 병발된 비인두 종괴 있는지 평가 필요
  재발률은 traction avulsion (~67%) > VBO (5%)이나 술후 합병증 가능성은 VBO가 훨씬 높음

② 종양

- 이도 혹은 중이 내에 종양성 변화 유발될 경우 이도를 폐쇄하여 정상적인 self-cleaning 과정에 방해됨.
- **병 력:** 노령묘에서 주로 발생, 편측성으로 만성적인 외이염 유발될 수 있으며 이차 감염에 대한 치료 반응성 떨어짐
- **임상 증상:** 일반적인 외이염 증상과 더불어 전정기계 증상, 안면마비 증상, 통증 반응 동반될 수 있음
- **고양이에서 가장 흔한 귀 종양:** ceruminous gland adenocarcinoma (CGA)> SCC > Carcinoma of unknown origin (CUO) / SCC, CUO가 더 침습적이고 예후 안좋은 편임.
- **예 후:** Ceruminous gland adenocarcinoma (49-50개월) / SCC (4개월) / CUO (6개월)
- **진 단:** 귀내시경(검이경) 통해 진단
- **치 료:** TECA w/ bulla osteotomy

③ Ceruminous gland cystomatosis

- **호발 품종:** Persians, Abyssinians
- 주로 만성적인 외이염 병력이 있는 노령묘에서 발생
- 신체검사상 흑갈 ~ 청회색의 작은 papule ~ nodule이 다발성으로 귓바퀴, 이도 내에 존재
- 이도 폐색을 유발할 경우 외이염 병발하게 됨
- **치 료:** 이차 감염, 염증에 대한 치료 + CO2 laser ablation

Figure 6 Ceruminous gland cystomatosis in a 12-year-old spayed female domestic mediumhair cat

④ Cholesteatoma, Cholesterol granuloma

5. 고양이 외이염의 악화 요인

1) 이차 감염

① 말라세치아 외이염

- 고양이 외이염 환자의 약 50%에서 배양됨. 정상 고양이의 경우 1000배 시야 당 2개 미만의 말라세치아가 관찰되나, 외이염 환자의 경우 평균적으로 1000배 시야 당 24개의 말라세치아 관찰될 수 있음

② 세균성 외이염

- 외이염 환자의 72%에서 구균, 29%에서 간균이 검출되며 복합 감염도 흔함.
- 구균 감염의 경우 알레르기성 피부염 고양이에서 흔하게 관찰됨.

2) Contact Reaction (접촉 반응) & 치료에 대한 부작용

- **병 력:** 최근 귀 관련 국소 약물 사용 이력 있는 경우, 치료 이후 귀 소양감 및 불편감 더 악화
- **임상 특징:** 특히 귓바퀴 입구 부위에 심한 염증 동반되는 경우 많음, cytology 검사상 감염의 경우 개선 보이나 염증 더 악화되는 경우 존재

3) Ceruminoliths

- 만성 외이염을 앓은 환자에서 귀 분비물, 국소제제, 세정제 등이 뭉쳐 단단하게 결석처럼 형성되는 경우, 불규칙하고 단단한 형태로 형성되어 이물처럼 작용하여 이도 염증을 악화시킬 수 있음.
- **치 료:** 전신 마취 하에 otic lavage 통해 제거

4) Otitis media

- 강아지와 달리, 고양이의 경우 외이염 없이 중이염이 유발되는 경우 흔함
- **임상 증상:** 귀 소양감, 머리 흔드는 증상. 신경증상만 단독으로 보일 수도 있음
  (전정기계 증상, Horner's syndrome, 안면 신경 마비)
- **귀 내시경**: 고막이 불투명하거나 bulging되어 있고 고막 안쪽으로 투명/화농성/출혈성 액체 확인될 수도 있음
- **진 단:** myringotomy or CT

5) 병리학적 구조 변화

- 만성적인 외이염의 결과로, 상피 과증식, 귀지샘 비대, 염증세포 침윤 등의 병리학적 변화 겪게 됨. 이러한 병리학적인 변화는 개에 비해서 덜 흔하지만, 귀지샘 과증식은 종종 관찰될 수 있으며 악성 종양성 변화로 이어질 수도 있음. 병리학적 구조 변화에 의한 불규칙한 표면의 조직은 이도 내강을 좁게 만들고 치료 반응성을 떨어트릴 수 있으며 정상적인 귀세정 메커니즘을 방해할 수 있음. end-stage 변화로 이어질 경우 감염소를 제거하기 위해 TECABO가 추천됨.

6. 요약

- 만성 외이염은 여러 가지 원인이 복합적으로 작용하기 때문에 일차원인 / 호발 요인 / 악화 요인을 각각 파악하여 다방면에서 관리해야 합니다.
- 성공적인 진단을 위해서는 병력, 신체검사, 검이경 (귀 내시경), 현미경 검사를 통해 이루어지며 필요할 경우 CT 등의 상위 검사 또한 이루어져야 합니다.
- 대부분의 만성 외이염은 양측성으로 발현하기 때문에 편측성 외이염이 관찰될 경우 반드시 염증성 폴립 혹은 종양에 대한 평가가 필요합니다.
- Cytology는 증상을 악화시킬 수 있는 이차 세균, 말라세치아 감염을 확인하고 치료 방향을 설정하는 데 있어 필수적입니다.

[비엔 피부 클리닉 월간지 Q&A 모집]

피부 월간지를 애독해 주시는 여러분께 진심으로 감사드립니다.
그동안 피부 진료를 보시면서 궁금하셨던 내용에 대한 Q&A를 모집중입니다.
'피부 질환 진단 검사법', '최신 치료 경향', '상담 노하우' 등 자유롭게 질문 가능합니다.
질문을 작성해 주시면, 개중 선정하여 앞으로의 피부 월간지를 통해 답변해 드리겠습니다.

하단의 QR코드를 통해 질문 모집중이오니 많은 참여 부탁드리겠습니다.

[비엔 피부클리닉 Q&A 작성 폼]